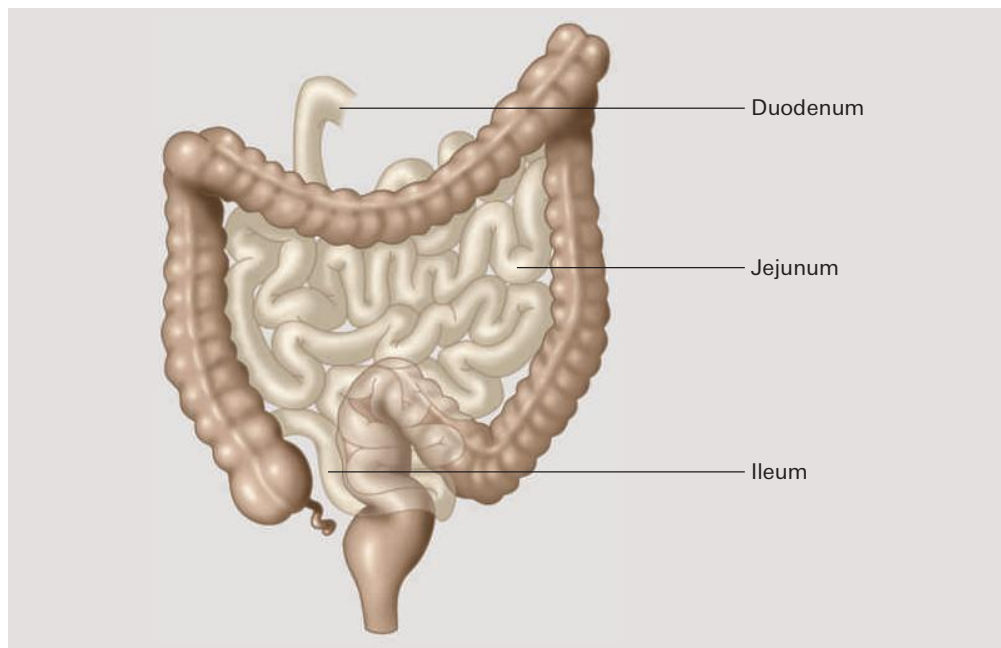


Wichtige Aktualisierungen finden Sie auf [www.verlag-careum.ch](http://www.verlag-careum.ch)  
oder direkt im E-Book mit der Markierung ✓

Abb. 74 Dün- und Dickdarm



### Darmwand

Die Dünndarmwand besteht von innen nach aussen aus den für den Magen-Darm-Trakt typischen vier Schichten: Schleimhaut, Ringmuskulatur, Längsmuskulatur und Bindegewebe.

Die innere Oberfläche des Dünndarms ist durch Falten, Zotten und Bürstensaum auf etwa  $200\text{ m}^2$  vergrössert. Das entspricht etwa der Fläche eines Tennisplatzes. Dadurch wird eine möglichst effiziente Resorption (Aufnahme) der Nahrungsbestandteile aus dem Dünndarlumen in das Blut gewährleistet.

Abb. 75 Aufbau der Dünndarmwand

